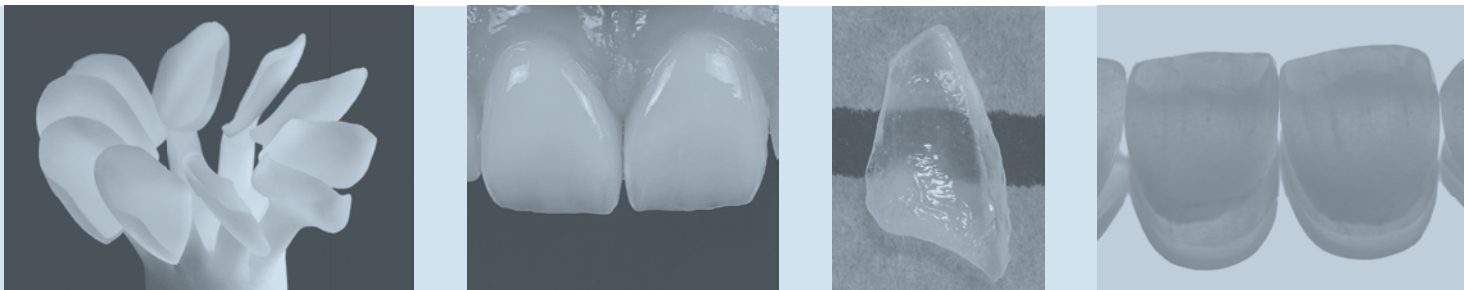


PREP VENEERS & NON-PREP VENEERS

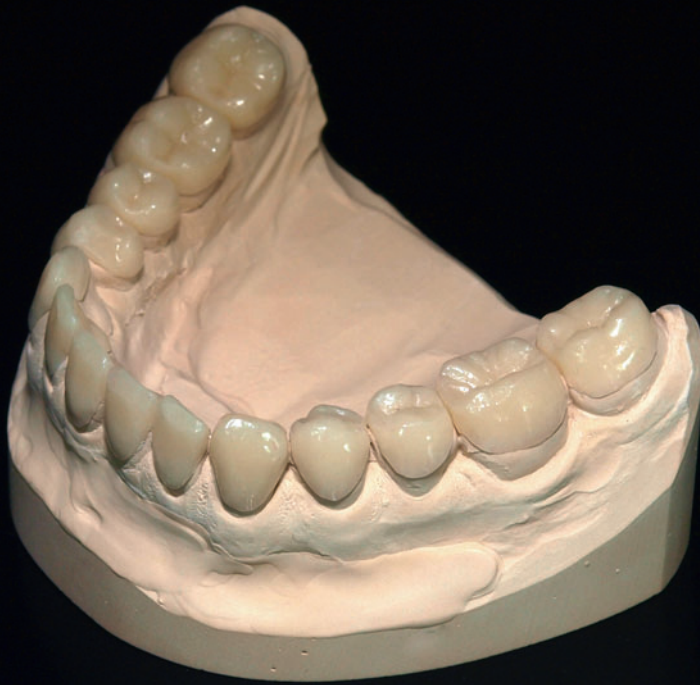

Keramische minimalinvasive Restaurationen

HERAUSGEGEBEN VON
SIEGBERT WITKOWSKI
KERSTIN SCHICHA

 QUINTESSENZ VERLAG

Ahlers, Möller
**Labortechnische Herstellung von
Repositions-Onlays und Veneers**



Labortechnische Herstellung von Repositions-Onlays und -Veneers

Langzeitprovisorische Restauration der Okklusion
im Rahmen der Wiederherstellung einer
physiologischen Kiefer- und Kondylenposition

Oliver Ahlers, Klaus Möller

Die zahnärztliche Behandlung von Patienten mit kranio-mandibulären Dysfunktionen (CMD) ist generell schwierig.¹⁵ Besonders schwierig wird sie in jenen Fällen, bei denen restaurative Maßnahmen unausweichlich scheinen und wo diese mit Veränderungen bzw. einer Wiederherstellung der ursprünglichen vertikalen Dimension verbunden sind.^{16,17,24,37,38}

Grundsätzlich bestehen für derartige Veränderungen bzw. Wiederherstellungen der vertikalen Dimension zwei unterschiedliche Indikationen:

- Notwendige restaurative Behandlungen bei Patienten mit erheblichem Zahnhartsubstanzverlust infolge von Erosionen und/oder infolge Abrasionen/Attritionen bei Bruxismus
- Wiederherstellung einer physiologischen Fossa-Diskus-Kondylus-Relation bei Patienten mit kranio-mandibulären Dysfunktionen in Form von Arthropathien, bei denen im Rahmen der reversiblen Vorbehandlung gezeigt werden konnte, dass eine derar-

Zusammenfassung

Bei Patienten mit kranio-mandibulären Dysfunktionen in Form von Arthropathien bzw. exzessiven Zahnhartsubstanzverlusten durch Bruxismus erfolgt die initiale Behandlung mittels Okklusionsschienen zum Ausgleichen der Kieferposition. Wird zur dauerhaften Sicherung des erreichten Ergebnisses eine restaurative Therapie erforderlich, sollte dies mehrschrittig erfolgen. Bisher wurden dabei nach Präparation und Abformung langzeitprovisorisch getragene Behandlungsrestorationen eingegliedert, die bereits die definitive Kieferposition und Okklusion einstellen. Die vorgestellte Technik stellt eine Modifikation dar und ermöglicht eine laborgefertigte (indirekte) Herstellung von die Zahnhartsubstanzen ergänzenden therapeutischen Restaurationen aus Laborkunststoff mit nachfolgender adhäsiver Befestigung in situ. Der Beitrag stellt den zahn-technischen Herstellungsweg sowie die dafür erforderlichen Voraussetzungen vor.

Indizes

Okklusion, Restauration, vertikale Dimension, Langzeitprovisorien, Behandlungsrestorationen, indirektes Verfahren, Repositions-Onlays, Repositions-Veneers

Einleitung

Indikation restaurativer Maßnahmen bei fortgeschrittenem Bruxismus

tige Veränderung der Kondylenposition relativ zur Fossa das Befinden der betroffenen Patienten nachhaltig verbessert.

*Bisheriges Vorgehen bei
der Restauration der
vertikalen Dimension*

Unabhängig von der jeweiligen Indikation besteht dabei national und international Einvernehmen, dass derartige Behandlungen regelmäßig erst nach einer reversiblen Vorbehandlung durch entsprechend zu positionierende Okklusionsschienen und zusätzlich adjuvante Behandlungsmaßnahmen erfolgen sollten.^{4,10,19,23,38}

Sofern nach Abschluss dieser Behandlungsphase feststeht, dass mit diesem Behandlungsweg eine klinische Besserung im individuellen Fall tatsächlich über einige Zeit erreicht wird, stellt sich allerdings die Frage der dauerhaften Stabilisierung dieser Situation. Da aus verschiedenen Studien bekannt ist, dass Positionierungstherapien, wenn diese eingestellt werden, den ursprünglichen Behandlungszweck verlieren¹⁴, ergibt sich, dass der Therapieerfolg auf Dauer durch restaurative bzw. prothetische Versorgungen gesichert werden muss.¹³ In der Vergangenheit war das praktische Vorgehen hierfür dadurch gekennzeichnet, dass zunächst Präparationen an den zu behandelnden Zähnen durchgeführt wurden, gefolgt von entsprechenden Abformungen. Am Tag dieser Behandlung wurden die beschliffenen Zähne mittels direkter Provisorien versorgt, deren Dimensionsstabilität grundsätzlich problematisch ist. Anschließend wurden im zahntechnischen Laboratorium Langzeitprovisorien bzw. therapeutische Restaurationen hergestellt und in einem gesonderten Behandlungstermin eingegliedert.

Problematisch hierbei war, dass der Patient zwischenzeitlich durch die Kombination Lokalanästhesie plus Präparation plus Abformung plus direkter Provisorien in erheblichem Maße traumatisiert war, was die nachfolgenden Adaptionen an die Langzeitprovisorien erheblich erschwerte.

*Zielsetzung:
atraumatischeres
Vorgehen*

Wünschenswert erschien daher eine Veränderung des Konzepts, mit dem Ziel, die Arbeitsschritte Lokalanästhesie, Präparation, intrasulkuläre Abformung und direkte Provisorien zu vermeiden und stattdessen unmittelbar Langzeitprovisorien additiv zu befestigen.^{3,20} Vorgestellt wurde daher ein Verfahren zur indirekten Herstellung spezieller Langzeitprovisorien, die intraoral mittels individuell angepasster Adhäsivtechnologien auf den vorhandenen unbeschliffenen Zähnen befestigt werden. Da der Kiefer hierbei in einer korrigierten Lage „reponiert“ eingestellt wird und sich das technische Vorgehen grundsätzlich von anderen Langzeitprovisorien unterscheidet, werden diese therapeutischen Restaurationen im Seitenzahnbereich als „Repositions-Onlays“ und im Fronteckzahnbereich als „Repositions-Veneers“ bezeichnet.^{2,5}

Der folgende Beitrag schildert deren zahntechnische Herstellung sowie die klinische Weiterverarbeitung an einem Fallbeispiel.

*Materialien und
Methode step by step*

Die Grundlage des zahntechnischen Vorgehens bilden aktuelle Präzisionsmodelle. Diese bilden das Modellpaar 1 und verbleiben unverändert zur Dokumentation, auch aus forensischen Gründen. Die Modelle müssen daher genau die Situation darstellen, welche sich zum Abschluss der Initialtherapie mit reversiblen Behandlungsmitteln (Positionierungsschiene) aktuell darstellt. Dieses ist insofern wichtig, als bei längerer Vorbehandlung teilweise Stellungsveränderungen der Zähne eintreten. Werden diese ignoriert, können die späteren therapeutischen Restaurationen nach dem intraoralen Einkleben

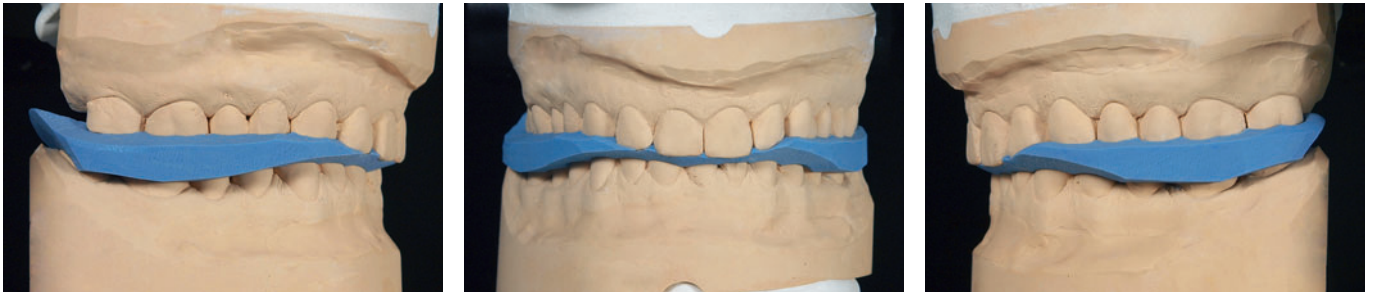


Abb. 1 bis 3 Aktuelle Situationsmodelle der Patientin 1 aus Superhartgips (Typ IV) mit interponiertem Bissregistrat in therapeutischer Kieferposition (Alpenrock, Amann Girrbach, Pforzheim).

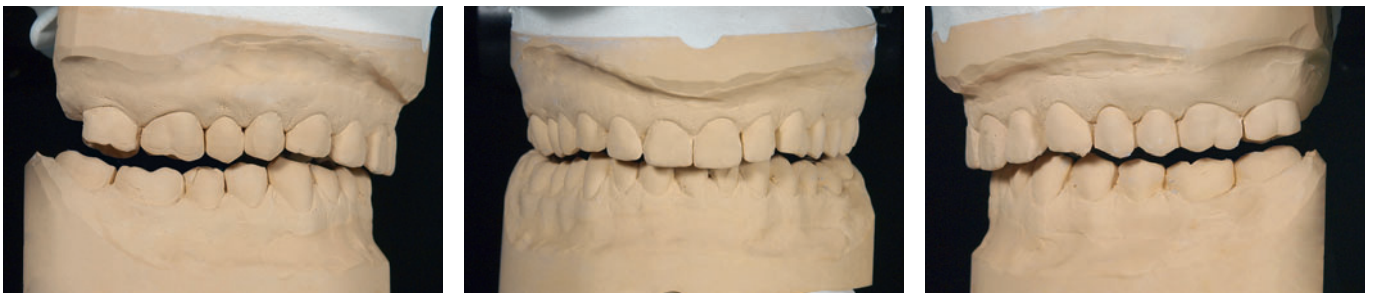

Abb. 4 bis 6 Aktuelle Situationsmodelle aus Superhartgips in therapeutischer Kieferposition als Grundlage der zahntechnischen Herstellung von Repositions-Onlays und -Veneers (die Kieferposition wird dabei im Artikulator durch den Inzisalstift gesichert).

nicht passen. Insofern sind bei Vorbehandlungszeiträumen von mehr als drei Monaten erneute Präzisionsabformungen als Grundlage aktueller Funktionsmodelle erforderlich.

Die Oberkiefermodelle sind schädelbezüglich einzuartikulieren. Die Unterkieferposition muss so zugeordnet werden, wie dies bei der zuletzt erfolgreich getragenen Positionierungsschiene der Fall war. Dies setzt voraus, dass diese Schienenposition nach reproduzierbaren Parametern justiert war. Typischerweise sind hierfür Einstellungen aus der Kondylenpositionsanalyse dokumentiert^{1,7,28} und/oder es existieren entsprechende Bissübertragungsschablonen, die die therapeutisch korrigierte Kieferposition dreidimensional eindeutig vorgeben (Abb. 1 bis 3). Nach Entfernung der Bissübertragungsschablone ist im Artikulator die korrigierte Kieferposition mit dem Ausmaß des Zahnhartsubstanzverlustes erkennbar, der zuvor durch Attrition und Erosionen eingetreten ist (Abb. 4 bis 6).

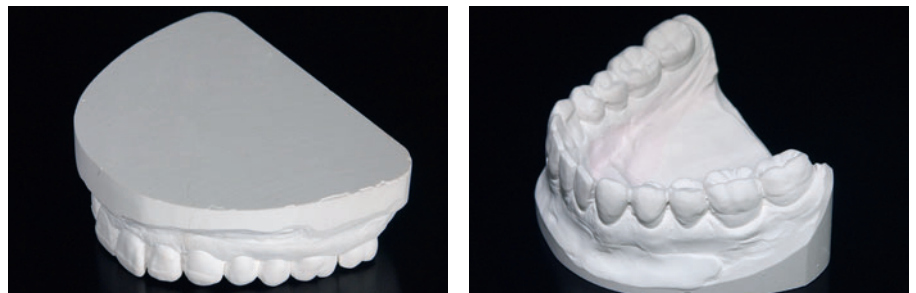
Das zweite Modell bildet die Grundlage der nachfolgenden Behandlungsplanung in Form einer dreidimensionalen Behandlungssimulation mittels dentaler Modellierwaxe (z. B. Thowax Modellierwachs, grau, Yeti Dental Produkte, Engen), auf Englisch daher auch als „Wax-up“ bezeichnet.^{12,21,30,33} Das Wax-up stellt dabei im ersten Schritt die vertikale Dimension dar und stützt die entsprechenden Stützhöcker nach Möglichkeit tripodisch ab (Abb. 7 bis 9).

Das Wax-up wird dem Patienten anschließend vorgestellt und insbesondere die sich daraus endgültig ergebende Anzahl zu behandelnder Zähne besprochen. Bei exzessivem Zahnhartsubstanzverlust ergibt sich diese Konsequenz teilweise bereits aus dem

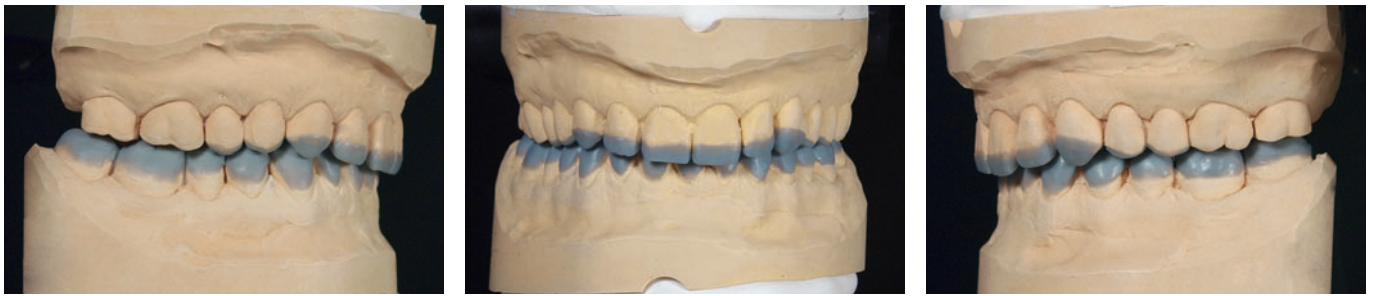

Abb. 7 bis 9 Die dreidimensionale Behandlungssimulation der geplanten Okklusion und vertikalen Dimension („Wax-up“) mittels möglichst kontrastreichem Modellierwachs (Thowax) auf dem Modellpaar 2.

Abb. 10 und 11 Duplikatmodelle vom Wax-up des Oberkiefers als Grundlage der anschließenden Herstellung eines Negativmodells (Modellpaar 3).



Erforderliche Modellpaare für die Herstellung von Repositions-Onlays und Repositions-Veneers

- | | |
|----------|---|
| Modell 1 | Dokumentation, Unterkiefer in therapeutischer Position |
| Modell 2 | Grundlage des Wax-ups |
| Modell 3 | Duplikat des Wax-ups (Grundlage der Negativform) |
| Modell 4 | Kunststoffpressung (Zerstörung beim Ausbetten) |
| Modell 5 | Ausarbeitung der Kunststoffeinheiten auf den Gipszähnen (Beschädigung unvermeidbar) |
| Modell 6 | endgültige Okklusionseinstellung der fertig ausgearbeiteten Repositions-Onlays und -Veneers |
| Modell 7 | Reserve, falls bei Verlust zeitnah Ersatz herzustellen ist |

Zustand der betroffenen Zähne. Bei Behandlungen mit dem Ziel der Wiederherstellung einer physiologischen Kondylenposition hingegen ist das Ziel regelmäßig die Behandlung von möglichst wenigen Zähnen. Hier lässt sich die definitive Anzahl behandlungsbedürftiger Zähne erst im Rahmen der dreidimensionalen Behandlungssimulation per Wax-up endgültig feststellen.^{20,33}

Das eigentliche Wax-up wird anschließend mittels üblicher zahntechnischer Methoden mit fließfähigem Präzisionssilikon dupliert und das Modell mit dem Wax-up wieder entformt und zur Dokumentation archiviert. Das resultierende Duplikatmodell bildet mithin das dritte Modell bzw. Modellpaar (Abb. 10 und 11).

Als Grundlage der darauf folgenden zahntechnischen Herstellung der Repositions-Onlays bzw. Repositions-Veneers ist nun die Herstellung weiterer (Duplikat-) Modelle erforderlich (s. Kasten). Dabei dient das vierte Modellpaar zur eigentlichen Herstellung der Repositions-Onlays und Repositions-Veneers; dieses wird beim Ausbetten regelmäßig zerstört.

Ein weiteres fünftes Modellpaar dient dem ersten Aufpassen der Kunststoffrohlinge auf den Gipsmodellen.

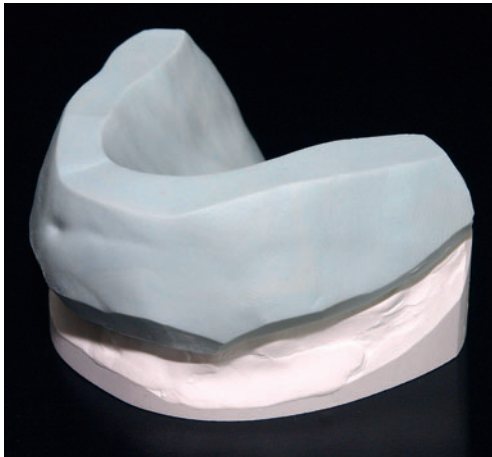

Abb. 12 Das Duplikatmodell mit darauf erstellter Negativform aus additionsvernetzendem Laborsilikon.

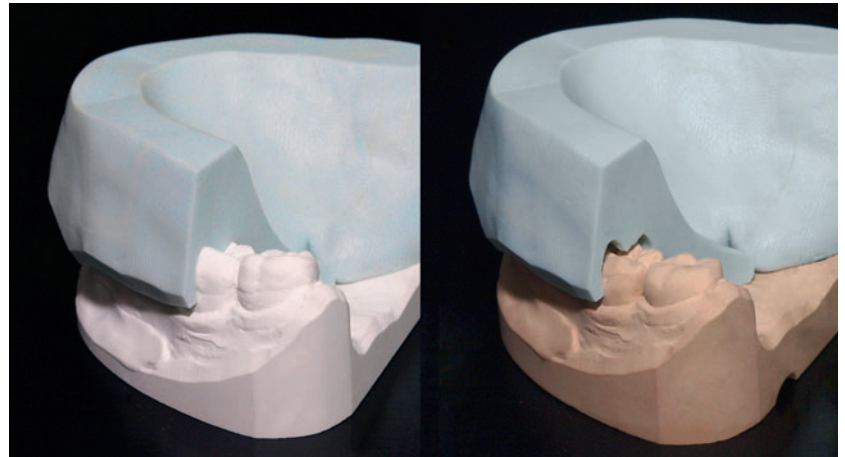


Abb. 13 Das Negativmodell zur Ansicht aufgeschnitten auf dem weißen Duplikatmodell (links) sowie dem sandfarbenen Duplikat des Originalmodells (Teil des Modellpaares 4); erkennbar ist der umschlossene Hohlraum im Volumen des ursprünglichen Wax-ups.

Auch dieses wird beim Aufpassen vorhersehbar beschädigt und geht insofern bei der Herstellung „verloren“.

Ein sechstes Modellpaar ist daher zur endgültigen Okklusionseinstellung erforderlich und kann dabei jederzeit zur Kontrolle der Kontaktbeziehungen gegen das – behutsam verwahrte – Wax-up dienen.

Die Erfahrung lehrt, dass in seltenen Fällen Repositions-Onlays oder Repositions-Veneers während der Tragezeit beschädigt werden und/oder verloren gehen. In diesen Fällen ist umgehend Ersatz erforderlich. Dafür hat es sich bewährt, von vorneherein ein zusätzliches siebtes Modellpaar anzufertigen, auf dem im zahntechnischen Laboratorium kurzfristig ein Ersatz hergestellt werden kann – so werden die Nachbarzähne nicht übermäßig über eine längere Zeit ohne das betreffende Repositions-Onlay oder Repositions-Veneer in situ belastet.

Das Wax-up-Duplikatmodell wird anschließend mit einem Silikonwall im Bereich der Repositions-Onlays/-Veneers versehen, der zur späteren Herstellung auf ein Modell mit der aktuellen Situation übertragen wird (Abb. 12). Nach der Aushärtung der Negativform wird diese vom Wax-up-Duplikatmodell entfernt und stattdessen auf das Duplikat des Originalmodells platziert. Zwischen der Negativform und dem Duplikatmodell befindet sich nunmehr ein Hohlraum, der in Volumen und Kontur exakt der Form der herzustellenden Restaurationen entspricht (Abb. 13).

Dieses Modell (Modell 4) wird in ein zahntechnisches Unterfütterungsgerät mit exakter Dreipunktlagerung und Höhenfixierung eingesetzt. Die Silikonform wird anschließend mit Montagegips (Artifix, Amann GIRRbach) gekontert und die Erhärtung abgewartet. Anschließend wird das Modell geöffnet und in die Negativform im Bereich der zu restaurierenden Zähne fließfähiger dentaler Laborkunststoff eingebracht (z. B. New Outline, anaxdent, Stuttgart). Dann wird die Negativform auf das Kiefermodell aufgetragen und das zahntechnische Unterfütterungsgerät geschlossen (Abb. 14). Anschließend wird die vollständige Aushärtung des Laborkunststoffs im Druckpolymerisationsgerät abgewartet. Danach wird das zahntechnische Unterfütterungsgerät wieder




Abb. 14 Ein Duplikat des Originalmodells (mit darauf platzierter Negativform des duplierten Wax-ups) im zahntechnischen Unterfütterungsgerät.

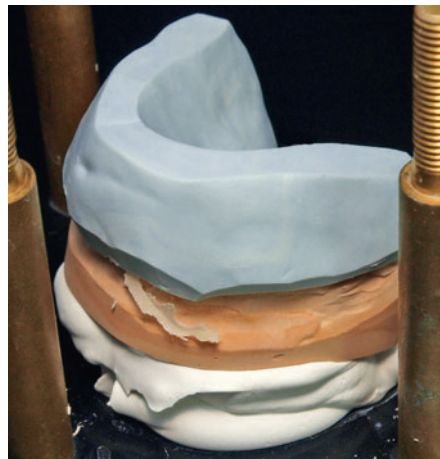


Abb. 15 Nach Einfüllen und Aushärten des fließfähigen Mock-up-Laborkunststoffs (New Outline, anaxdent) wird das zahntechnische Unterfütterungsgerät geöffnet.

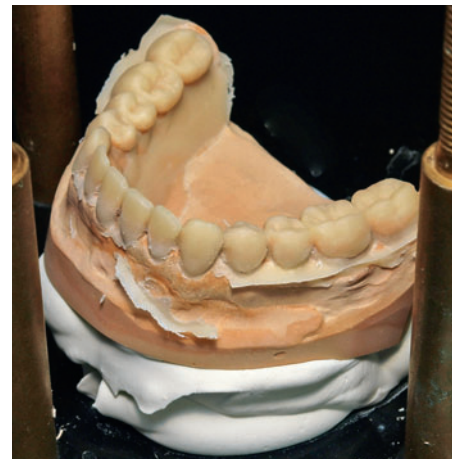

Abb. 16 Das geöffnete zahntechnische Unterfütterungsgerät nach der Entfernung des Silikonkonters zeigt die frisch gepressten Repositions-Onlays und Repositions-Veneers auf dem Unterkiefer-Modell.

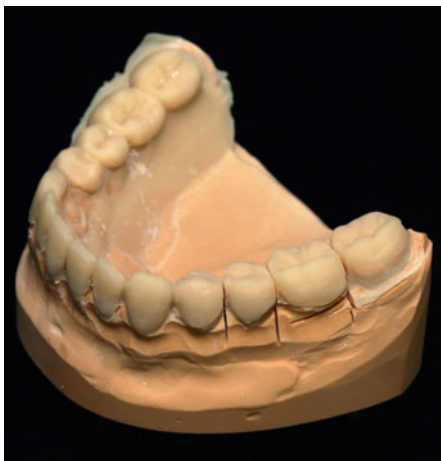

Abb. 17 Die Trennung der Repositions-Onlays unter Beschädigung des verwendeten Modells (Nr. 4).

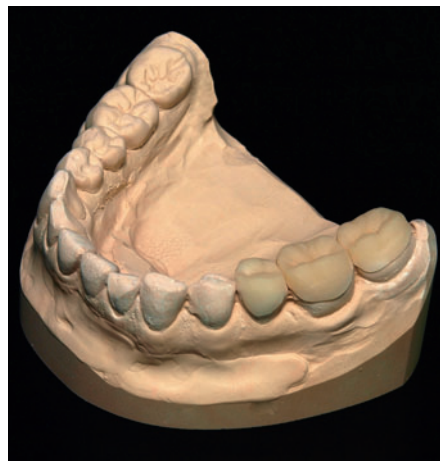

Abb. 18 Die Feinausarbeitung der einzelnen Repositions-Onlays regio 35-37; im Unterkiefer-Frontzahnbereich ist die beim Aufpassen der Repositions-Veneers eintretende Beschädigung des Modells erkennbar.

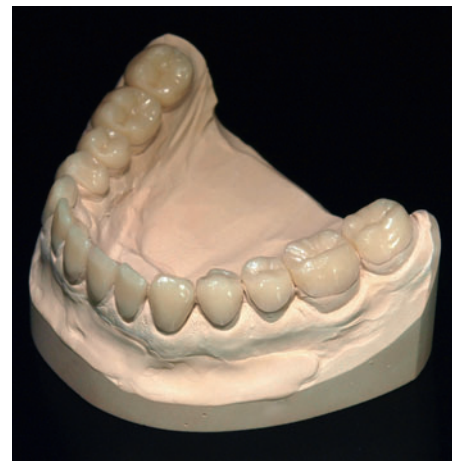

Abb. 19 Die fein ausgearbeiteten Repositions-Onlays und Repositions-Veneers auf dem Unterkiefermodell (Teil des Modell-paars 5).

geöffnet (Abb. 15) und nach dem Gipskonter auch die Silikon-Negativform schonend entfernt (Abb. 16).

Bei der nachfolgenden Trennung der einzelnen Repositions-Onlays und Repositions-Veneers geht das Modell, auf dem diese gepresst wurden, verloren (Abb. 17). Die nachfolgende Ausarbeitung muss daher auf einem gesonderten Modell erfolgen (Abb. 18). Zum vorläufigen Abschluss werden die Repositions-Onlays und Repositions-Veneers auf den Arbeitsmodellen poliert (Abb. 19).

Nachdem alle Repositions-Onlays und Repositions-Veneers ausgearbeitet und poliert sind, werden sie auf dem bisher nicht beschädigten Justagemodell aufgespasst (Modell

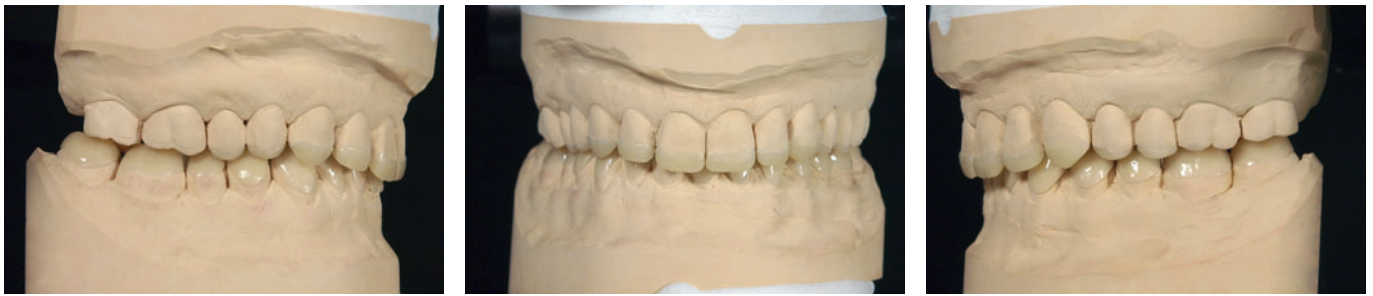

Abb. 20 bis 22 Die fertiggestellten Repositions-Onlays und Repositions-Veneers nach der Übertragung auf das in therapeutischer Kieferposition montierte unbeschädigte Modellpaar 6 und okklusaler Feinjustage.

5). Die Ausarbeitung erfolgt dabei mit der gleichen Präzision wie die Herstellung von Gold- oder Keramikrestaurationen, zumal die taktile Sensibilität von Patienten mit kranio-mandibulären Dysfunktionen bekanntermaßen besonders hoch ist (Abb. 20 bis 22).

Die zahnärztliche Weiterverarbeitung der fertiggestellten Repositions-Onlays und -Veneers veranschaulicht das 2003 auf der entsprechenden Tagung der Deutschen Gesellschaft für Funktionsdiagnostik und -therapie vorgestellte Beispiel eines seinerzeit schon abgeschlossenen, besonders umfangreichen Behandlungsfalls. Auch dieser Patient litt unter extremem Bruxismus, verbunden mit Erosionen ungeklärter Ätiologie (Abb. 23 bis 25). Ausgangspunkt sind hier die im zahntechnischen Laboratorium erfolgreich fertiggestellten Repositions-Onlays und Repositions-Veneers bei einem Patienten, der in die Spezialsprechstunde des Erstautors am Universitätsklinikum Hamburg-Eppendorf überwiesen wurde. Der behandelnde Zahnarzt hatte korrekt erkannt, dass das Ausmaß an Zahnhartsubstanzverlust bei bestehendem Bruxismus eine höchst schwierige Behandlung erwarten ließ.

Klinische Weiterverarbeitung

Die Initialbehandlung erfolgte daher multimodal in einer Kombination aus der Eingliederung einer zahnärztlichen Relaxationsschiene, der Anleitung zur Erlernung eines Entspannungsverfahrens sowie physiotherapeutisch. Nach Detonisierung (Entspannung des Muskeltonus) der Kaumuskulatur wurde die sich einstellende Kieferposition per Kondylenpositionsanalyse zu mehreren Terminen neu vermessen und die Relaxationsschiene an die veränderte Kieferposition dreidimensional angepasst.

Nach Stabilisierung der Kieferposition wurde die Relaxationsschiene in der korrigierten Position in eine Positionierungsschiene umgearbeitet und wiederum probeweise getragen (Abb. 26 und 27).

Erst nach längerer Zeit der Beschwerdefreiheit unter diesen veränderten Umständen wurde anschließend die Überführung der korrigierten Kieferposition in Repositions-Onlays und -Veneers als Behandlungsrestaurationen geplant (später gefolgt von der schrittweisen [sic!] Überführung in definitive Restaurationen).

Die Repositions-Onlays und Repositions-Veneers wurden dafür nach dem in Abbildung 1 bis 20 beschriebenen Verfahren hergestellt (Abb. 28 bis 30), einzeln intraoral einprobiert und danach nochmals gereinigt. Intraoral wurden die einzelnen Restaurationen anschließend unter Kofferdam mittels verschiedener Adhäsivtechnologien eingesetzt (Abb. 31 und 32). Das genauere zahnärztliche Vorgehen hierfür ist essenziell

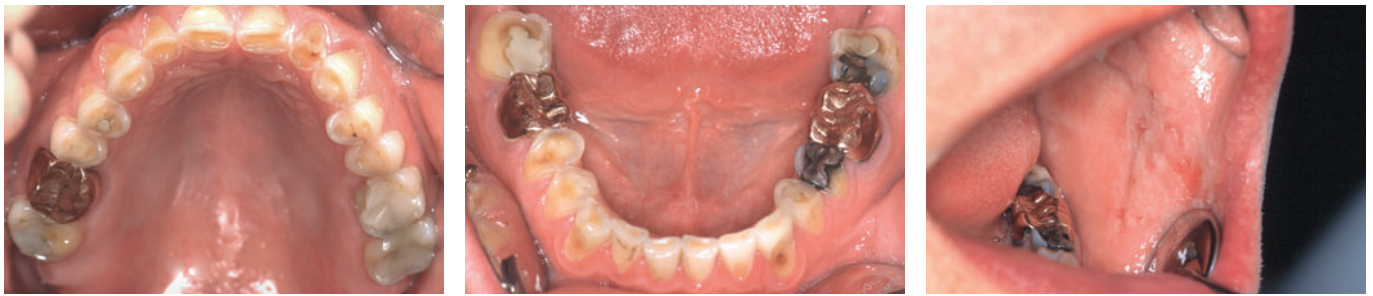

Abb. 23 bis 25 Die Situation des Patienten 2 vor der Behandlung: Oberkiefer, Unterkiefer und Einbisspuren in der Wange links.

Abb. 26 und 27 Die Situation des Patienten 2 nach abgeschlossener Initialbehandlung ohne und mit der Positionierungsschiene, welche die endgültige erfolgreich adaptierte Kieferposition einstellt.

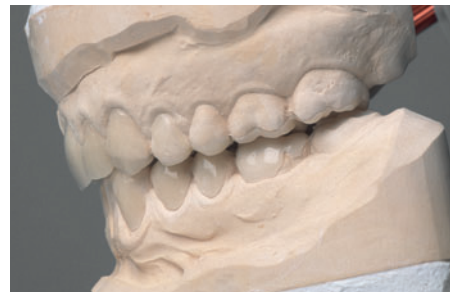
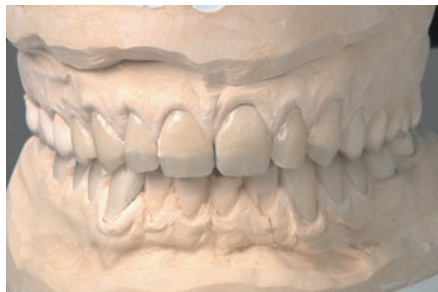
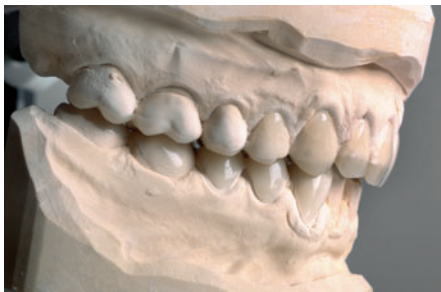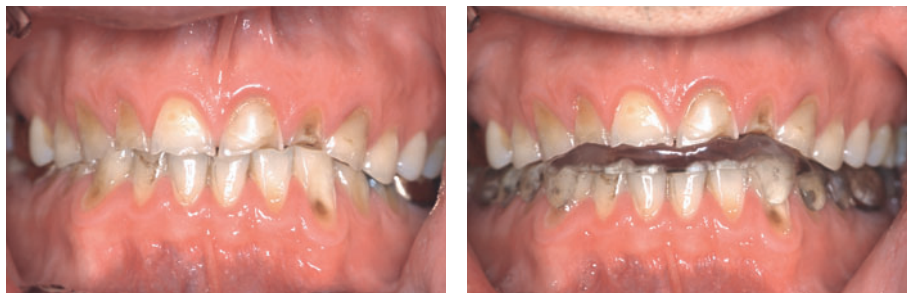Abb. 28 bis 30 Die Repositions-Onlays und Repositions-Veneers im individuellen Artikulator nach Abschluss der zahntechnischen Herstellung.

Abb. 31 Die adhäsive Befestigung einzelner Repositions-Onlays im zweiten Quadranten unter Kofferdam (Safe-T-Frame, Sigma Dental Systems, Flensburg).

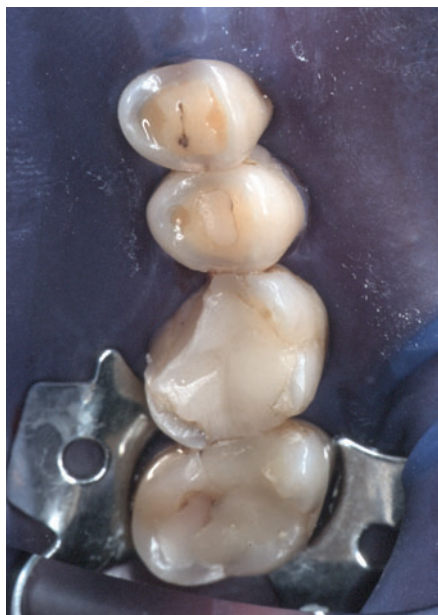
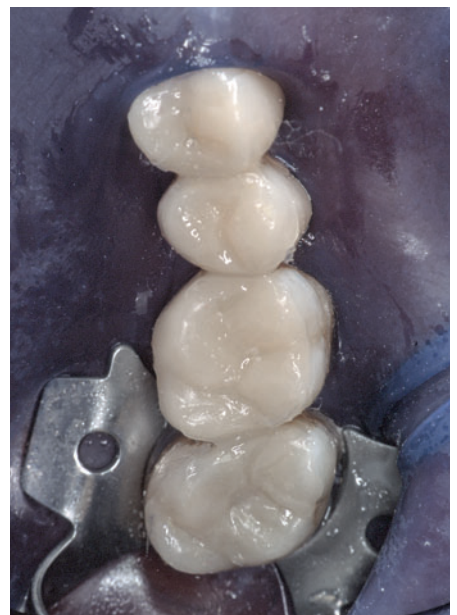
Abb. 32 Die Repositions-Onlays im zweiten Quadranten adhäsiv eingesetzt (Vitique, DMG Dental, Hamburg) und lichtpolymerisiert.



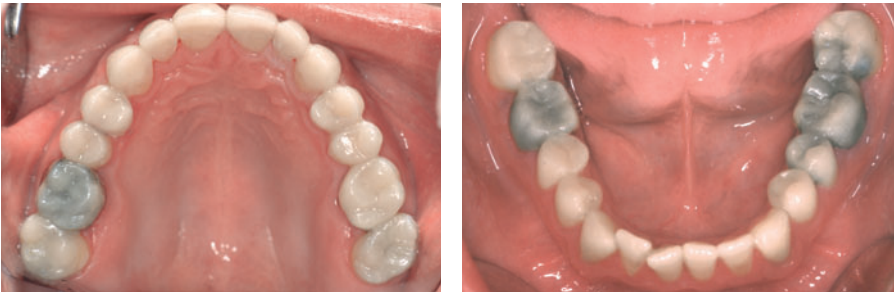


Abb. 33 und 34 Ober- und Unterkiefer mit adhäsiv befestigten Repositions-Onlays und Repositions-Veneers (die Grauverfärbung im Bereich der Zähne 16, 37-35 und 46 ist eine Folge der tribochemischen Befestigung der Repositions-Onlays auf den darunter befindlichen Goldkronen (16, 36, 46) und Amalgamfüllungen (37, 35) und geht auf ein verändertes Reflektionsverhalten der intraoral solchermaßen behandelten Metalle zurück.

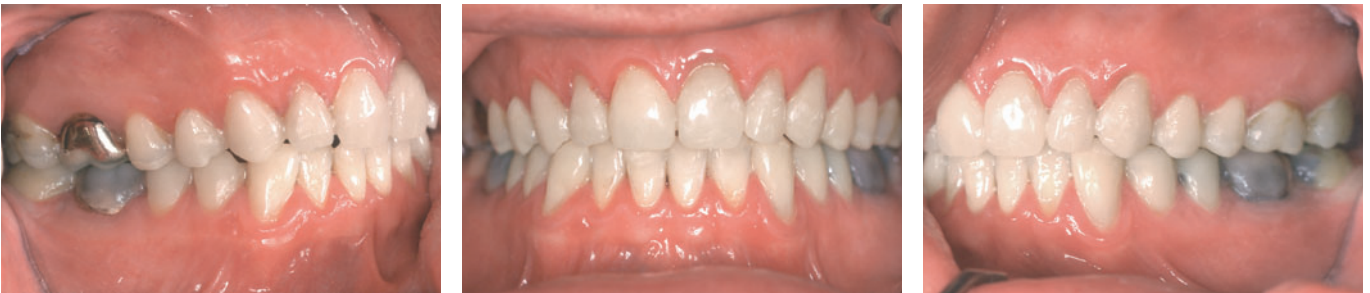

Abb. 35 bis 37 Die adhäsiv befestigten Repositions-Onlays und Repositions-Veneers in statischer Okklusion.

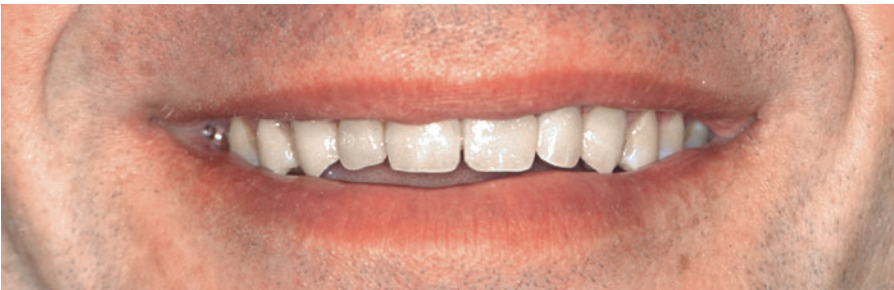

Abb. 38 Die Situation nach mehrmonatigem Tragen der Repositions-Onlays und Repositions-Veneers. Das Parodont des Patienten ist immer noch gereizt, aber die Funktion ist stabil.

von den speziellen Adhäsivtechniken abhängig und wird daher in einem gesonderten zahnärztlichen Beitrag beschrieben.

Nach Abschluss der adhäsiven Befestigung aller Repositions-Onlays und Repositions-Veneers mussten lediglich an zwei Zähnen kleinere Ausgleichsmaßnahmen mit einem Finierer und Silikonpolierer durchgeführt werden – und dass, obwohl in diesem Fall außergewöhnlich viele Einheiten zum Einsatz kamen, was infolge der mehrere Stunden dauernden Behandlung den Patienten stark beanspruchte (Abb. 33 bis 37).

An die Behandlung schloss sich ein behandlungsfreies Intervall von mehreren Monaten an (Abb. 38). Es wurden schließlich die Repositions-Onlays und -Veneers durch definitive Restaurationen aus Metallkeramik bzw. Vollkeramik (Empress, Ivoclar Vivadent, Schaan, Lichtenstein) ersetzt. Die Behandlung erfolgte dabei nicht in einem Schritt, sondern Zug um Zug, um durch konsequentes Belassen einzelner Seitenzähne in jedem

Quadranten die zuvor in den Repositions-Onlays bzw. Repositions-Veneers eingestellte vertikale Dimension unverändert zu übernehmen.

Im vorliegenden Fall ist die Restauration mittlerweile seit ca. fünf Jahren erfolgreich in situ. Eine wissenschaftliche Studie zur Überlebensdauer der Repositions-Onlays und Repositions-Veneers ist mittlerweile abgeschlossen und derzeit ebenfalls in Publikation.

Diskussion Im vorstehenden Beispiel wurde die indirekte zahntechnische Herstellung von Repositions-Onlays und Repositions-Veneers aus Kunststoff step by step beschrieben. Bei kritischer Würdigung stellen sich natürlich verschiedene Fragen.

Ist eine solche Behandlung überhaupt indiziert und wenn ja, wann?

Gerade bei Patienten mit erheblichem Substanzverlust durch Erosionen und/oder Abrasionen/Attritionen infolge eines massiven Bruxismus, ist die Notwendigkeit einer umfangreichen Restauration sorgfältig abzuwägen. Typische Gründe, die hier zu einer positiven Indikationsstellung führen, sind Überempfindlichkeiten der freiliegenden Dentinkerne. Hinzu kommen plötzliche Frakturen abradierter Zähne, die in solchen Fällen gerade im Front- und Eckzahnbereich scheinbar „plötzlich“ gehäuft vorkommen. Prothetische Therapien einzelner Zähne sind in solchen Fällen, infolge der durch den vorherigen Zahnhartsubstanzverlust „abgesunkenen“ vertikalen Dimension, technisch nicht mehr zu bewerkstelligen, da für die prothetischen Maßnahmen jeweils noch zusätzlich Zahnhartsubstanz abgetragen werden müsste. In diesem Fall entsteht die Indikation zur Anhebung bzw. Wiederherstellung der früheren vertikalen Dimension.^{9,10,29}

Eine andere Indikation für Veränderungen in der vertikalen Dimension sind Patienten, bei denen durch spätes kondyläres Wachstum und/oder übermäßigen Zahnhartsubstanzverlust und/oder Stellungsveränderungen eine kranio-mandibuläre Dysfunktion mit einer Arthropathie eingetreten ist. Hier ist das therapeutische Ziel die Wiederherstellung einer physiologischen Fossa-Diskus-Kondylus-Relation, bzw. bei irreversiblen Diskusverlagerungen einer physiologischen Fossa-Kondylus-Relation. Infolge des vorherigen Zahnhartsubstanzverlustes stellt sich bei physiologischer Kondylenposition das interokklusale Substanzdefizit deutlich dar (siehe Abb. 4ff.) und erfordert eine Technik, mit der jener Substanzverlust möglichst atraumatisch auszugleichen ist.²⁰

Wäre alternativ auch eine direkte Behandlung möglich?

Grundsätzlich wäre dabei alternativ auch ein direktes Vorgehen möglich. Eine entsprechende Technik unter intraoraler Verwendung zahntechnisch vorbereiteter Formteile haben wir an unserer Klinik in den Neunzigerjahren in Einzelfällen eingesetzt, später aber zugunsten des hier vorgestellten Vorgehens verworfen. Nach Vorstellung dieses indirekten Verfahrens³ haben Züricher Kollegen das direkte Vorgehen in wichtigen Details verfeinert vorgestellt und zwischenzeitlich wissenschaftlich evaluiert.^{32,34} Auch andere Autoren haben mittlerweile direkte Fallbeschreibungen veröffentlicht, in denen die Wiederherstellung der vertikalen Relation mittels Kompositen im direkten Verfahren beschrieben wird.^{9,25}

Das direkte Verfahren beruht dabei auf den gleichen zahntechnischen Vorbereitungsschritten wie in diesem Beitrag in den Abbildungen 1 bis 10 beschrieben. Allein die eigentliche Herstellung der Behandlungsrestorationen erfolgt nicht durch den Zahntechniker kontrolliert im Artikulator, sondern durch den Zahnarzt direkt intraoral. Die Genauigkeit der dreidimensionalen Kontur der Behandlungsrestorationen ist dabei an

die Formstabilität der Formteile während der Platzierung, Befüllung und der Aushärtung der Komposite gebunden. Speziell in Situationen, bei denen nicht allein ein gleichmäßiger Substanzabtrag ausgeglichen wird, sondern eine bestimmte Kiefer- und damit eine dreidimensional genau festgelegte Kondylenposition eingestellt wird, ist beim direkten Verfahren diese Kontrolle der angestrebten dreidimensionalen Position nicht im wünschenswerten Maße möglich.²⁷ Bei Patienten mit korrigierter Kondylenposition sollte daher nach Auffassung der Autoren das vorgestellte indirekte Verfahren zur Anwendung kommen. Dies trifft insbesondere auf Patienten mit fortgesetzt instabiler Gelenkposition zu, wie bei bestehender Diskusverlagerung ohne Reposition ein- oder beidseits. Diese Patienten nehmen infolge der gegebenen Instabilität der Gelenkposition nach umfangreichen Behandlungssitzungen im Vergleich zu vorher im Millimeterbereich (sic!) veränderte Kieferpositionen ein. Der Zahnarzt muss sich hier der exakten dreidimensionalen Einstellung der Kieferposition durch die Behandlungsrestaurationen sicher sein, und das ist nur bei einer Vorbereitung im entsprechend justierten individuellen Artikulator der Fall. Die Einschätzung stimmt insofern überein mit einer Vorgabe Dietschies, der die Indikation direkter Verfahren auf junge Zähne und leichten Verfall beschränkte.¹

Der Vorteil der indirekten Vorgehensweise besteht darin, dass die vertikale Dimension exakt so übernommen werden kann, wie dieses als Ergebnis der Vorbehandlung mit reversiblen Behandlungsmitteln angestrebt wird. Durch die Fertigstellung der Repositions-Onlays und Repositions-Veneers im indirekten Verfahren im Artikulator ist bei der späteren intraoralen adhäsiven Befestigung sichergestellt, dass die angestrebte Bisslage auch sicher erreicht wird. Im Hinblick auf das Herstellungsverfahren wurde hierbei zunächst die dreidimensionale Form per Wax-up konstruiert und festgelegt.^{12,21,33} Eine Herstellungstechnik ohne vorheriges Wax-up hatte zuvor bereits Freesmeyer im Rahmen eines Lehrbuchkapitels gezeigt.²⁰ Im Vergleich dazu erlaubt die Herstellung mit vorherigem Wax-up die sorgfältige Konstruktion der angestrebten endgültigen Form, um damit eine möglichst stabile okklusale Abstützung sicherzustellen.^{8,29,35,36}

Hinsichtlich der zur Herstellung verwendeten Modelle haben sich die Autoren der Frage gestellt, ob die auf den ersten Blick ungewohnt hohe Anzahl von Modellen erforderlich ist. Tatsächlich haben die Autoren bei den ersten solchermaßen behandelten Patienten versucht, mit weniger Modellen auszukommen.² Im Laufe der Zeit stellte sich dann aber heraus, dass beispielsweise die zur Produktion eingesetzten Modelle (Modellpaar 4) bei der Entformung fast regelhaft frakturieren. Folglich war dann – zeitlich ungeplant – ein neues Modell zu erstellen und dessen Aushärtung abzuwarten, was im strukturierten Produktionsprozess eine empfindliche betriebliche Störung darstellt. Daraus entstand die Einsicht, dass regelhaft ein zweites Modell für die Ausarbeitung benötigt wird. Aufgrund der dünnen Wandstärken und des eher spröden Kunststoffes führt eine Ausarbeitung „in der Hand“ zu unvorhersehbaren Schäden und mithin zu ungeplanten Neuressungen (auf hierzu herzustellenden Modellen, s. o.). Deswegen ist die Ausarbeitung auf dem Modell erforderlich, das wiederum ob der grazilen Formen und der dünnen Wandstärken ebenfalls vorhersehbar Schaden nimmt.

Aufgrund dieser Erfahrungen ergibt sich, dass für die Planung die Modelle 1 und 2, für die zahntechnische Herstellung die Modellpaare 3, 4 und 5 und für die Feinjstuge

Welche Überlegungen liegen der beschriebenen indirekten Herstellungstechnik zugrunde?

Inwieweit ist eine Vereinfachung der Arbeitsvorbereitung sinnvoll?

der Okklusion das Modellpaar 6 erforderlich werden. Hierbei wird die Negativform vom Duplikatmodell des Wax-ups (Modellpaar 3) auf das Herstellungsmodell (Modellpaar 4) umgesetzt. Um dabei eine passgenaue Umsetzung zu gewährleisten, ist es unverzichtbar, dass alle Modelle auch im basalen Bereich identisch ausgeformt sind. Dies erzwingt die Arbeit mit präzise gefertigten Duplikatmodellen anstelle von mehreren Modellen aus unterschiedlichen Abformungen. Dies begrenzt den zahnärztlichen Aufwand, erhöht diesen dafür aber in der Zahntechnik.⁵

Welche Perspektiven bieten sich in der Herstellungstechnik?

Wünschenswert wäre, aus vorgenannten Gründen, die computergestützte Herstellung auf der Basis von CAD/CAM-Datensätzen. Vorteilhaft erscheint dabei vor allem der Ersatz der zahlreichen Gipsmodelle durch computergestützte Datenmodelle sowie die Möglichkeit, bei Verfügbarkeit eines virtuellen Artikulators^{11,22,26} und virtueller Register,⁶ die Restauration virtuell „probetragen“ zu lassen,³¹ bevor sie schließlich per CAD/CAM gefertigt wird. Dem liegt die Hoffnung zugrunde, die mühsame Ausarbeitung auf den Modellpaaren 5 und 6 zu umgehen, zugleich aber auch die Einschränkung, dass ein Modell zur leibhaftigen Erprobung der fertiggestellten Repositions-Onlays und Repositions-Veneers fehlt.

Wäre die indirekte Herstellung mit anderen Werkstoffen umsetzbar?

Auch im Hinblick auf die eingesetzten Dentalwerkstoffe sind noch Modifikationen denkbar. Eine der Perspektiven für die Zukunft besteht daher darin, anstelle der Anfertigung der Repositions-Onlays und Repositions-Veneers aus Laborkunststoff diese aus hochfester Glaskeramik herzustellen; bei existenten Goldrestorationen wären sogar Repositions-Onlays aus Gold adhäsiv zu befestigen. Die wissenschaftliche Evaluation eines solchen Vorgehens erfolgt bereits in der eigenen Arbeitsgruppe. Das Verfahren wird in dieser Form vorgestellt werden, sobald die klinische Bewährung mittels entsprechender Daten belegbar ist.

Schlussfolgerung

Aus der klinischen Praxis und der wissenschaftlichen Literatur ergibt sich, dass auch unter der Prämisse einer minimalinvasiven Zahnheilkunde umfangreiche Restaurationen unter Wiederherstellung der vertikalen Dimension bei bestimmten Indikationen indiziert sind. Frühere Behandlungstechniken sahen dabei Präparationen, Abformungen und direkte Provisorien vor, gefolgt von der Eingliederung zwischenzeitlich labortechnisch hergestellter Langzeitprovisorien als Behandlungsrestaurationen. Die vorgestellte Technik führt hierbei zu einem Paradigmenwechsel, weil sie die initialen Präparationsmaßnahmen vermeidet und durch die adhäsive Befestigung indirekt hergestellter Behandlungsrestaurationen ersetzt. Den Patienten entlastet diese Vorgehensweise erheblich, während der Zahnarzt, speziell durch die adhäsive Eingliederung einer Vielzahl teils höchst filigraner zahnfarbener Kunststoff-Einheiten, maximal gefordert wird. Da die Kieferposition hierbei zudem in der Regel korrigiert eingestellt wird, sollten derartige Behandlungsrestaurationen als Repositions-Onlays bzw. Repositions-Veneers bezeichnet werden. Klinische Studien zu deren Haltbarkeit sind in den vergangenen Jahren durchgeführt worden und mittlerweile erfolgreich abgeschlossen. Sie werden zeitgleich mit dieser Darstellung in einem internationalen wissenschaftlichen Journal zu Veröffentlichung eingereicht.

Die Autoren danken Frau Kathrin Ziesemer, CMD-Centrum Hamburg-Eppendorf, ganz herzlich für die hervorragenden Fotografien aller Arbeitsschritte des zahntechnischen Herstellungsprozesses.

Danksagung

1. Ahlers MO. Restaurative Zahnheilkunde mit dem Artex-System - Einsatz von Gesichtsbogen, Kieferrelationsbestimmung und Artikulator zur individualisierten Therapie. Hamburg: dentaConcept, 1998.
2. Ahlers MO. Okklusionsausgleich nach erfolgreich abgeschlossener Initialbehandlung mittels Repositions-Veneers. Arbeitsgemeinschaft für Funktionsdiagnostik und Therapie (AFDT) in der Deutschen Gesellschaft für Zahn-, Mund- und Kieferheilkunde (DGZMK), 36. Jahrestagung. Bad Homburg, 2003.
3. Ahlers MO. Übertragung der Schienenposition in die definitive Kieferrelation - Welche Maßnahmen bestimmen den Erfolg? Arbeitsgemeinschaft für Funktionsdiagnostik und Therapie (AFDT) in der Deutschen Gesellschaft für Zahn-, Mund- und Kieferheilkunde (DGZMK), 36. Jahrestagung. Bad Homburg, 2003.
4. Ahlers MO, Freesmeyer WB, Fussnegger M et al. Zur Therapie der funktionellen Erkrankungen des kranio-mandibulären Systems (Gemeinsame Stellungnahme der DGZMK, der Deutschen Gesellschaft für Funktionsdiagnostik und Therapie (DGFD), der Deutschen Gesellschaft für Zahnärztliche Prothetik und Werkstoffkunde (DGZPW), der Deutschen Gesellschaft für Kieferorthopädie (DGKFO) und der Deutschen Gesellschaft für Mund-, Kiefer- und Gesichtschirurgie (DGMKG)). Dtsch Zahnärztl Z 2005;60.
5. Ahlers MO, Möller K. Übertragung der Schienenposition mittels Repo-Veneers und Repo-Onlays – aktuelle Weiterentwicklungen. Deutsche Gesellschaft für Funktionsdiagnostik und -therapie (DGFD), 40 Jahrestagung. Bad Homburg, 2007.
6. Ahlers MO, Edinger D. Vermessung der Unterkieferposition bei verschiedenen Zentrikregistraten unter Einsatz des Robotersystems ROSY. Dtsch Zahnärztl Z 1995;50:486-490.
7. Ahlers MO, Jakstat HA. Entwicklung eines computergestützten Systems zur modellvermittelten Kondylenpositionsanalyse (E-CPM). Int J Computer Dent 2009;12:223-234.
8. Ambard A, Mueninghoff L. Planning restorative treatment for patients with severe Class II malocclusions. J Prosthet Dent 2002;88:200-207.
9. Belvedere PC. Full-mouth reconstruction of bulim ravaged teeth using direct composites: a case presentation. Dent Today 2009;28:126,128,130-121.
10. Berland L. Full-mouth reconstruction with increased vertical dimension. Case report. Dent Today 2002;21:60-62,64,66-67.
11. Bisler A, Bockholt U, Kordass B, Suchan M, Voss G. The virtual articulator. Int J Comput Dent 2002;5:101-106.
12. Bowley JF, Stockstill JW, Attanasio R. A preliminary diagnostic and treatment protocol. Dent Clin North Am 1992;36:551-568.
13. Brauckhoff G, Kocher T, Holtfreter B et al. Erkrankungen der Kaumuskelatur und der Kiefergelenke. Gesundheitsberichterstattung des Bundes - Heft 47: Mundgesundheit 2009:11.
14. Briche R. Nachuntersuchungen zu Zusammenhängen klinischer Befunde bei Patienten mit kranio-manibulären Funktionserkrankungen. Medizinische Fakultät. Tübingen: Eberhard-Karls-Universität, 1993:57.
15. Brocard D, Lalueze J-F, Knellesen C. Bruxismus. Berlin: Quintessenz, 2008.(96)
16. Cutbirth ST. Increasing vertical dimension: considerations and steps in reconstruction of the severely worn dentition. Pract Proced Aesthet Dent 2008;20:619-626.
17. Dwork TJ. Full-mouth reconstruction. Restoring vertical dimension, speech, and self-confidence. Dent Today 2003;22:80-84.
18. Dietschi D. Optimizing smile composition and esthetics with resin composites and other conservative esthetic procedures. Eur J Esthet Dent 2008;3:14-29.
19. Freesmeyer WB. Okklusionsschienen. In: Koeck B (Hrsg.). Funktionsstörungen des Kauorgans. München: Urban & Schwarzenberg, 1995:217-241.
20. Freesmeyer WB. Zahnärztliche Funktionstherapie. München: Hanser, 1993.
21. Galindo D, Soltys JL, Graser GN. Long-term reinforced fixed provisional restorations. J Prosthet Dent 1998;79:698-701.
22. Gartner C, Kordass B. The virtual articulator: development and evaluation. Int J Comput Dent 2003;6:11-24.
23. Hagag G, Yoshida K, Miura H. Occlusion, prosthodontic treatment, and temporomandibular disorders: a review. J Med Dent Sci 2000;47:61-66.

Literatur

24. Jahangiri L, Jang S. Onlay partial denture technique for assessment of adequate occlusal vertical dimension: a clinical report. *J Prosthet Dent* 2002;87:1-4.
25. Johansson A, Johansson AK, Omar R, Carlsson GE. Rehabilitation of the worn dentition. *J Oral Rehabil* 2008;35:548-566.
26. Kordass B, Gartner C, Sohnel A, et al. The virtual articulator in dentistry: concept and development. *Dent Clin North Am* 2002;46:493-506,vi.
27. Le TM. An analysis of direct versus indirect provisionalization. *Dent Today* 2006;25:136,138-141;quiz 141,147.
28. Lotzmann U. Okklusionsschienen und andere Aufbißbehelfe: Grundlagen zur Theorie und Praxis. Ein Nachschlagewerk. München: Neuer Merkur, 1992.
29. Parker MW. The significance of occlusion in restorative dentistry. *Dent Clin North Am* 1993;37:341-351.
30. Rivera-Morales WC, Mohl ND. Restoration of the vertical dimension of occlusion in the severely worn dentition. *Dent Clin North Am* 1992;36:651-664.
31. Ruge S, Kordass B. 3D-VAS--initial results from computerized visualization of dynamic occlusion. *Int J Comput Dent* 2008;11:9-16.
32. Schmidlin PR, Filli T, Imfeld C, Tepper S, Attin T. Three-year evaluation of posterior vertical bite reconstruction using direct resin composite - a case series. *Oper Dent* 2009;34:102-108.
33. Small BW. Pretreatment wax-ups and provisionals for restorative dentistry. *Gen Dent* 2005;53:98-100.
34. Tepper SA, Schmidlin PR. [Technique of direct vertical bite reconstruction with composite and a splint as template]. *Schweiz Monatsschr Zahnmed* 2005;115:35-47.
35. Vailati F, Belser UC. Full-mouth adhesive rehabilitation of a severely eroded dentition: the three-step technique. Part 1. *Eur J Esthet Dent* 2008;3:30-44.
36. Vailati F, Belser UC. Full-mouth adhesive rehabilitation of a severely eroded dentition: the three-step technique. Part 2. *Eur J Esthet Dent* 2008;3:128-146.
37. Watson ML, Burke FJ. Investigation and treatment of patients with teeth affected by tooth substance loss: a review. *Dent Update* 2000;27:175-183.
38. Yip KH, Chow TW, Chu FC. Rehabilitating a patient with bruxism-associated tooth tissue loss: a literature review and case report. *Gen Dent* 2003;51:70-74; quiz 75-76.

Adressen der Verfasser

Priv.-Doz. Dr. M. Oliver Ahlers, CMD-Centrum Hamburg-Eppendorf
Falkenried 88 (CiM, Haus C), 20251 Hamburg
E-Mail: Oliver.Ahlers@CMD-Centrum.de
sowie

Poliklinik für Zahnerhaltung und Präventive Zahnheilkunde, Zentrum für Zahn-, Mund- und Kieferheilkunde, Universitätsklinikum Hamburg-Eppendorf

ZTM Klaus Möller, Studio Dental Hamburg Köhlinger & Möller GmbH
Bogenallee 16, 2144 Hamburg
E-Mail: info@studio-dental-hamburg.de